

Утверждено:

Общероссийская
общественная
организация

«Ассоциация
врачей-офтальмологов»

ОТДЕЛЕНИЕ
«АССОЦИАЦИЯ
ВРАЧЕЙ-
ОФТАЛЬМОЛОГОВ»

2021 г.

МОСКВА

Клинические рекомендации

Утверждено:

Общероссийская
Общественная
Организация

«Общество
офтальмологов России»



2021 г.

КОНЬЮНКТИВИТ

Кодирование по Международной статистической классификации болезней и проблем, связанных со здоровьем: Н10 (Н10.0, Н10.1, Н10.2, Н10.3, Н10.4, Н10.5, Н10.8, Н10.9), Р 39.1

Возрастная группа: **Дети/взрослые**

Год утверждения: **202_**

Разработчик клинической рекомендации:

- **Общероссийская общественная организация «Ассоциация врачей-офтальмологов»**
- **Общероссийская общественная организация «Общество офтальмологов России»**

Оглавление

Оглавление.....	2
1. Краткая информация по заболеванию или состоянию (группе заболеваний или состояний).....	6
1.1 Определение заболевания или состояния (группы заболеваний или состояний).....	6
1.2 Этиология и патогенез по заболеванию или состоянию (группе заболеваний или состояний).....	6
1.3 Эпидемиология по заболеванию или состоянию (группе заболеваний или состояний).....	8
1.4 Особенности кодирования заболевания или состояния (группы заболеваний или состояний) по Международной статистической классификации болезней и проблем, связанных со здоровьем.....	8
1.5 Классификация заболевания или состояния (группы заболеваний или состояний).....	9
1.6 Клиническая картина заболевания или состояния (группы заболеваний или состояний).....	9
2. Диагностика заболевания или состояния (группы заболеваний или состояний), медицинские показания и противопоказания к применению методов диагностики.....	20
2.1 Жалобы и анамнез.....	20
2.2 Физикальное обследование.....	21
2.3 Лабораторные диагностические исследования.....	21
2.4 Инструментальные диагностические исследования.....	21
2.5 Иные диагностические исследования.....	22
3. Лечение, включая медикаментозную и немедикаментозную терапии, диетотерапию, обезболивание, медицинские показания и противопоказания к применению методов лечения.....	23
Основные принципы лечения конъюнктивитов: элиминация возбудителя, устранение клинических симптомов, профилактика распространения инфекционного процесса и развития его осложнений.....	23
3.1.1 Бактериальный конъюнктивит.....	23
Антибактериальная терапия.....	24
3.1.2 Вирусный конъюнктивит.....	25
3.1.3 Аллергический конъюнктивит.....	25
3.1.4 Синдром «сухого» глаза.....	26

4. Медицинская реабилитация и санаторно-курортное лечение; медицинские показания и противопоказания к применению методов медицинской реабилитации, в том числе основанных на использовании природных лечебных факторов.....	27
5. Профилактика и диспансерное наблюдение, медицинские показания и противопоказания к применению методов профилактики.....	27
6. Организация оказания медицинской помощи	28
7. Дополнительная информация (в том числе факторы, влияющие на исход заболевания или состояния)	28
Критерии оценки качества медицинской помощи.....	29
Список литературы.....	30
Приложение А1. Состав рабочей группы по разработке и пересмотру клинических рекомендаций.....	33
Приложение А2. Методология разработки клинических рекомендаций	34
Приложение А3. Справочные материалы, включая соответствие показаний к применению и противопоказаний, способов применения и доз лекарственных препаратов, инструкции по применению лекарственного препарата.....	36
Приложение Б. Алгоритмы действий врача	37
Приложение В. Информация для пациента	38
Приложение Г1-ГN. Шкалы оценки, вопросники и другие оценочные инструменты состояния пациента, приведенные в клинических рекомендациях.....	40

Список сокращений

АВК – аденовирусный конъюнктивит

АК – аллергический конъюнктивит

БК – бактериальный конъюнктивит

ВК – вирусный конъюнктивит

ВОЗ – Всемирная организация здравоохранения

ГКС - глюкокортикостероиды

МКБ 10 - международная классификация болезней 10-го пересмотра

СКК – сухой кератоконъюнктивит

СК – сухой конъюнктивит

УФ-излучения – ультрафиолетовые излучения

ХК – хламидийный конъюнктивит

ЭКК – эпидемический кератоконъюнктивит

Термины и определения

1. **Конъюнктивит** - это воспалительная реакция конъюнктивы на различные воздействия, характеризующаяся гиперемией и отеком век, слизистой оболочки глаза, характерным отделяемым в конъюнктивальной полости, образованием фолликулов и/или сосочков [1].
2. **Синдром «сухого глаза»** - это мультифакториальное заболевание глазной поверхности, характеризующееся потерей гомеостаза слезной пленки и сопровождающееся офтальмологическими симптомами, в развитии которых этиологическую роль играют нестабильность, гиперосмолярность слезной пленки, воспаление и повреждение глазной поверхности, а так же нейросенсорные изменения.
3. **Весенний катар** - это воспалительное аллергическое сезонное заболевание, возникающее в период весна-лето, характеризующееся поражением конъюнктивы и роговицы.
4. **Поллинозный конъюнктивит** - это сезонное аллергическое заболевание глаз, вызываемое пылью в период цветения трав, злаковых, деревьев. Время обострения связано с календарем опыления растений в каждом климатическом регионе.
5. **Крупнопапиллярный конъюнктивит** - это воспалительная реакция конъюнктивы с образованием крупных плоских сосочков на слизистой верхнего века, возникающая на фоне длительного контакта с инородным телом.
6. **Лекарственный конъюнктивит** - это воспаление конъюнктивы, возникающее как аллергическая или псевдоаллергическая реакция на воздействие лекарственных средств при местном, реже при системном применении.
7. **Тест Ширмера** - это тест, определяющий суммарную слезопродукцию.

1. Краткая информация по заболеванию или состоянию (группе заболеваний или состояний).

1.1 Определение заболевания или состояния (группы заболеваний или состояний)

Конъюнктивит - это воспалительная реакция конъюнктивы на различные воздействия, характеризующаяся гиперемией и отеком век, слизистой оболочки глаза, характерным отделяемым в конъюнктивальной полости, образованием фолликулов и/или сосочков.

Данное воспаление глаза, сопровождающееся покраснением век, конъюнктивы, появлением отделяемого, наличием соответствующих жалоб является признаком многих глазных болезней, объединенных под общим названием «синдром красного глаза». Наиболее частой причиной развития этого состояния является конъюнктивит. Заболевание отличается высокой частотой встречаемости и поражает все возрастные группы [1, 2,3].

1.2 Этиология и патогенез по заболеванию или состоянию (группе заболеваний или состояний).

По этиологии конъюнктивиты делятся на следующие группы:

1. Бактериальный
2. Вирусный
3. Хламидийный
4. Аллергический
5. Конъюнктивит при Синдроме «сухого глаза» [2,3]

Бактериальный конъюнктивит (БК) - воспалительная реакция конъюнктивы развивается в результате внедрения бактериального агента. Кокки, прежде всего стафилококки, наиболее частая причина развития инфекционного поражения конъюнктивы. Наиболее опасные возбудители - *Neisseria gonorrhoeae*, *Pseudomonas aeruginosa* – вызывающие тяжелый острый конъюнктивит, при котором, нередко, в процесс вовлекается роговица [2,3].

Вирусный конъюнктивит (ВК) - воспалительная реакция конъюнктивы развивается в результате внедрения вирусного агента и протекает по типу эпидемического конъюнктивита, аденовирусного конъюнктивита, эпидемического геморрагического конъюнктивита, герпесвирусного конъюнктивита [2,3].

Хламидийный конъюнктивит (паратрахома) (ХК) - воспалительная реакция конъюнктивы развивается в результате воздействия на ткани глаза *Chlamydia trachomatis* [2,3].

Аллергический конъюнктивит (АК) - воспалительная реакция конъюнктивы развивается в результате воздействия на ткани глаза различных аллергенов [2;3].

Конъюнктивит при Синдроме «сухого глаза» (СК) - воспалительная реакция конъюнктивы, развивается в результате изменения гомеостаза слезной пленки и сопровождается офтальмологическими симптомами, в развитии которых этиологическую роль играют нестабильность, гиперосмолярность слезной пленки, воспаление и повреждение глазной поверхности, а также нейросенсорные изменения [2, 3].

Конъюнктивит новорожденных - по определению Всемирной организации здравоохранения (ВОЗ), конъюнктивитом новорожденных называют любой конъюнктивит с отделяемым, возникающий в первые 28 дней жизни ребенка. Для обозначения этого заболевания иногда используют и другие термины: офтальмия новорожденных, бленнорея новорожденных, неонатальный конъюнктивит [4, 5].

По характеру течения:

1. Острый конъюнктивит
2. Хронический конъюнктивит

Патогенез острого конъюнктивита. При патогенном воздействии на конъюнктиву развивается острая воспалительная реакция, характеризующаяся отеком (хемотом) различной степени выраженности, возникающим при трансудации и экссудации белка и клеток плазмы конъюнктивальных капилляров в интерстициальное пространство соединительной ткани. Отек конъюнктивы чаще локализуется в переходной складке и в области бульбарной конъюнктивы. Под воздействием медиаторов воспаления происходит дилатация конъюнктивальных сосудов с развитием инъекции различной степени выраженности. Бактериальные и вирусные инфекции инициируют лейкоцитарный или лимфоцитарный воспалительный каскад. Бактериальные конъюнктивиты цитологически характеризуются наличием большого количества нейтрофилов и отсутствием изменений в эпителиальных клетках. При конъюнктивитах вирусной этиологии выявляются дистрофические изменения клеток эпителия, преобладание в экссудате лимфомоноцитарных и гистиоцитарных клеток. Экссудат при аллергических конъюнктивитах содержит эозинофилы и базофилы. Экссудат при острых конъюнктивитах состоит в основном из полинуклеаров, образующих скопления вокруг сосудов и в подэпителиальном слое конъюнктивы. В поздних периодах инфильтрация характеризуется примесью лимфоцитов, эозинофилов и плазматических клеток. Для аллергических конъюнктивитов особенно характерна местная эозинофилия, помимо инфильтрации, в воспаленной ткани конъюнктивы отмечаются пролиферативные изменения в соединительнотканых элементах. При некоторых конъюнктивитах в лимфоидной ткани

наблюдается образование очаговых скоплений клеточных элементов в виде фолликулов; их присутствие и развитие определяет особые формы фолликулярных конъюнктивитов. При вирусных конъюнктивитах наибольшие изменения обнаруживаются в эпителиальных клетках конъюнктивы, поскольку такие вирусы, как аденовирус, обладают эпителиотропностью. Возникает деструкция клеток эпителия, вакуолизация цитоплазмы и ядер, фрагментация ядер хроматина, накопление кислой фосфатазы [2, 3].

Патогенез хронического конъюнктивита. Хронический конъюнктивит характеризуется патологическими изменениями структуры эпителиальных клеток с повышением численности бокаловидных клеток, развитием эпителиальной гиперплазии и метаплазии, ксероза, лимфоцитарной и плазмочитарной инфильтрации. Субэпителиальные изменения носят характер реактивной лимфоидной гиперплазии – скопление лимфоцитов с формированием паралимбальных фликтен, чаще всего образуются при хронических аллергических конъюнктивитах [2, 3].

1.3 Эпидемиология по заболеванию или состоянию (группе заболеваний или состояний).

По данным последних лет показатели заболеваемости глаз не только не снижаются, но даже повышаются: ежегодно за офтальмологической помощью обращается каждый второй гражданин России. По расчетным данным число пациентов с воспалительными заболеваниями глаз достигает 18 млн., в том числе с конъюнктивитами – 12 млн.

Конъюнктивиты находятся в числе наиболее широко распространенных поражений глаз, они составляют более 60% воспалительных заболеваний глаз [6].

Неонатальный конъюнктивит – самая распространенная инфекция в первый месяц жизни, ее частота варьирует от 1% до 24% [4, 5, 7].

1.4 Особенности кодирования заболевания или состояния (группы заболеваний или состояний) по Международной статистической классификации болезней и проблем, связанных со здоровьем

Конъюнктивит H10

H10.0 – слизисто-гнойный конъюнктивит

H 10.1 – острый атопический конъюнктивит

H 10.2 – другие острые конъюнктивиты

H 10.3 – острый конъюнктивит неуточненный

H 10.4 – хронический конъюнктивит

- Н 10.5 – блефароконъюнктит
- Н 10.8 – другие конъюнктивиты
- Н 10.9 – конъюнктивит неуточненный
- Р 39.1 - конъюнктивит у новорожденных

1.5 Классификация заболевания или состояния (группы заболеваний или состояний).

По этиологии:

1. Бактериальный - стафилококковый, пневмококковый, диплобацилярный, дифтерийный, гонобленнорея (гонококковый).
2. Вирусный - фарингоконъюнктивальная лихорадка, эпидемический кератоконъюнктивит, эпидемический геморрагический конъюнктивит, герпетический конъюнктивит, конъюнктивиты при общих вирусных заболеваниях (ветряная оспа, корь, краснуха), конъюнктивиты, вызванные контактиозным моллюском.
3. Хламидийный - паратрахома.
4. Аллергический и аутоиммунный - весенний катар, лекарственный, поллиноз (сенной конъюнктивит), инфекционно-аллергические конъюнктивиты, гиперпапиллярный конъюнктивит, пузырьчатка конъюнктивы (пемфигус).
5. Конъюнктивит при Синдроме «сухого глаза» [2, 3]

По характеру течения:

1. Острый конъюнктивит
2. Хронический конъюнктивит [2, 3]

1.6 Клиническая картина заболевания или состояния (группы заболеваний или состояний).

Конъюнктивит проявляется как воспаление слизистой оболочки глаза, с развитием её гиперемии, отека, инфильтрации, с нередким образованием фолликулов и/или сосочков. Возможно острое и хроническое течение конъюнктивита. Типичными симптомами данного заболевания являются покраснение глаза, слезотечение, появление отделяемого различного характера, зуд, жжение, ощущение песка, инородного тела и др.

Гиперемия конъюнктивы является неспецифическим признаком конъюнктивита, отличается по интенсивности и локализации, имеет ограниченную диагностическую ценность, следовательно, необходимо исключить другие заболевания, сопровождающиеся покраснением глаза: острый ирит, приступ глаукомы, кератит, травму глаза, склерит, эписклерит.

Конъюнктивит может также сопровождаться отеком век, приводящим к псевдоптозу и трудности при открывании глаз. Отек век может не представлять собой признак конъюнктивита, а являться симптомом различных системных заболеваний (болезни почек, сахарный диабет и др.)

Отделяемое в конъюнктивальной полости является нормальным физиологическим продуктом, включающим в себя состав нативной слезной жидкости, слущенные эпителиальные клетки, клетки фибрина, муцин и др. В зависимости от пропорций компонентного состава, характер отделяемого может быть водянистым, серозным, слизистым, слизисто-гнойным или гнойным. Характер отделяемого высоко информативен в дифференциальной диагностике конъюнктивитов различной этиологии.

Фолликулярная реакция является специфическим признаком конъюнктивита. Характер фолликулов, их расположение помогает в дифференциальной диагностике. Мелкие, хаотично расположенные фолликулы в нижнем своде являются признаком аллергического конъюнктивита, более крупные, расположенные правильными рядами, в виде «петушиного гребня», развиваются при хламидийном конъюнктивите, наличие крупных, напряженных фолликулов с точечными геморрагиями указывает на течение аденовирусной офтальмоинфекции.

Сосочковая реакция конъюнктивы характеризуется разрастанием эпителиальной ткани различной степени выраженности и локализуется на конъюнктиве верхнего века. При длительном течении возможно развитие гигантского папиллита. Сосочковая гипертрофия является признаком хронического конъюнктивита.

Бактериальный конъюнктивит – начало заболевания острое или постепенное. Чаще поражаются оба глаза, но, возможно и поражение одного глаза, через 2-3 дня - другого. Заболевание первичное, связано с попаданием возбудителя на слизистую оболочку конъюнктивы. Конъюнктивит может быть связан с заболеваниями кожи и носоглотки, синуситом, отитом. У взрослых часто диагностируется на фоне хронического блефарита, синдрома «сухого глаза», поражения слезоотводящих путей.

Пациент предъявляет жалобы на покраснение век, глаза, отделяемое из глаз, жжение, ощущение инородного тела, зуд, дискомфорт, с трудом открывает глаза, появляется ощущение «склеивания» век. Характер отделяемого может быстро изменяться — от слизистого до слизисто-гнойного и гнойного. Обильное отделяемое стекает через край века, засыхает на ресницах.

При биомикроскопии выявляется отёк и гиперемия век, корочки и мацерация кожи век. Конъюнктива гиперемирована, отечна, инфильтрирована. Слизистая оболочка теряет прозрачность, происходит нарушение рисунка мейбомиевых желёз [2, 3].

Острый конъюнктивит, вызванный гонококком (гонококковый конъюнктивит, гонобленнорея, конъюнктивит бленнорейный).

Острый гнойный гиперактивный конъюнктивит, вызванный гонококком, характеризуется яркой, бурно развивающейся клинической картиной, склонностью к быстрому развитию язвы роговицы и вероятной гибели глаза. Гонорея — одна из старейших болезней человечества - остается одной из наиболее частых инфекций, передающихся половым путем. Глазная инфекция обычно возникает при заражении путем передачи инфекции по цепочке гениталии—рука—глаз.

У взрослых гонобленнорея может начинаться односторонне, при отсутствии лечения возникает поражение и второго глаза, развивается через 2–4 дня после контакта с сексуальным партнером. Гиперактивный гнойный конъюнктивит характеризуется быстрым прогрессированием с поражением роговицы уже через 1–3 дня со склонностью к перфорации роговицы. Сначала вблизи лимба (обычно сверху) происходит формирование язвы роговицы, быстро прогрессирующей к центру [2, 3].

Гонококковый конъюнктивит у новорожденных. Новорожденный инфицируется в момент прохождения через родовые пути матери, болеющей гонореей. Вероятность развития конъюнктивита у ребенка после вагинальных родов при отсутствии профилактического лечения составляет 30-47%. Передача гонококковой инфекции возрастает до 68%, если у матери имеется также хламидиоз [2, 3, 4]. Анамнез жизни — регистрация особенностей беременности и родов у матери.

Начало заболевания острое на 2-5-е сутки после рождения: веки отекают, плотные, синюшно-багрового цвета; при надавливании на них из глазной щели изливается обильное кровянисто-гнойное (цвета «мясных помоев») или густое желтое гнойное отделяемое. Конъюнктив резко гиперемирован, отечная, легко кровоточит. Поражаются оба глаза. Опасным осложнением гонобленнореи (при несвоевременной диагностике или неправильном лечении) является поражение роговицы: сначала в виде инфильтрата, затем быстрое развитие гнойной язвы, которая распространяясь по поверхности роговицы и в глубину, нередко приводит к ее прободению. В таких случаях процесс завершается рубцеванием роговицы. Реже инфекция проникает внутрь глаза и вызывает развитие панофтальмита [8, 9].

1.2 Острый конъюнктивит, вызванный синегнойной палочкой. Синегнойная палочка (*Pseudomonas aeruginosa*) представляет собой оппортунистическую грамотрицательную палочку. Часто обнаруживается на коже и в кале у 5% здоровых людей и у 50% стационарных пациентов.

Заболевание развивается остро, бурно, сопровождается сильной режущей болью, слезотечением, светобоязнью, обычно поражен один глаз. Сопутствующие условия: ношение контактных линз, недавний контакт с инфицированным больным, длительное бесконтрольное местное применение кортикостероидов. При подозрении на синегнойную инфекцию немедленно приступают к мощной антибактериальной терапии, не ожидая лабораторного подтверждения. Пациента предупреждают о необходимости срочного интенсивного и регулярного лечения. Систематическое наблюдение окулиста в связи с опасностью развития язвы роговицы.

При биомикроскопии отмечается большое количество гнойного отделяемого. Выраженный отек и гиперемия век. Бульбарная конъюнктивит резко гиперемирована, ярко-красного цвета, отечная, нередко образуется хемоз. В конъюнктивальном своде обильное слизисто-гнойное отделяемое. При прогрессировании возникают микроэрозии роговицы, которые могут служить входными воротами для дальнейшего инфицирования и развития язвы роговицы [2, 3].

Аденовирусный конъюнктивит. Острый вирусный конъюнктивит, возникает при первичном инфицировании конъюнктивы глаза аденовирусами различных серотипов. Возбудители - аденовирусы серотипов 3, 4, 7 и др. Передача возбудителя происходит воздушно-капельным путём, реже - контактным. Продолжительность инкубационного периода от 3 до 10 дней. При сборе анамнеза следует уточнить: имелся ли контакт с пациентами, страдающими острым конъюнктивитом или фаринго-конъюнктивальной лихорадкой. Заболевание чаще бывает спорадическим, но могут быть и эпидемические вспышки аденовирусного конъюнктивита.

Воспаление конъюнктивы, вызванное аденовирусами, развивается остро, с поражения сначала одного глаза, через 1-3 дня в процесс вовлекается второй глаз. Пациенты предъявляют жалобы на отек век, покраснение глаз, резь, ощущение инородного тела в глазах, слезотечение.

При биомикроскопии отмечается выраженный отек и гиперемия век, яркая гиперемия конъюнктивы, выраженный отек бульбарной конъюнктивы, хемоз, крупные фолликулы в нижнем своде, разлитые или точечные субконъюнктивальные гемorragии.

Для аденовирусного конъюнктивита характерна общая симптоматика: поражение респираторного тракта с повышением температуры тела и головной болью, околоушная лимфаденопатия. Системное поражение может предшествовать заболеванию глаз. Длительность аденовирусного конъюнктивита - 2 недели.

Эпидемический кератоконъюнктивит – остро заразное госпитальное инфекционное заболевание, в более 70% случаев заражение происходит в медицинских учреждениях.

Источник инфекции – пациент с кератоконъюнктивитом. Возбудители - аденовирусы 8, 11, 19 и других серотипов. Длительность инкубационного периода заболевания колеблется от 3 до 14 дней. Продолжительность острого периода 14 дней. В остром периоде пациент заразен. Инфекция распространяется контактным путём, реже - воздушно-капельным. Факторы передачи возбудителя: инфицированные руки персонала, глазные капли многократного использования, инструменты, приборы, глазные протезы, контактные линзы.

Начало заболевания острое, обычно происходит поражение сначала одного, через 1-5 дней - второго глаза. Пациенты предъявляют жалобы на отек век, покраснение глаз, резь, ощущение инородного тела в глазах, слезотечение.

При биомикроскопии веки отёчны, гиперемированы. Конъюнктив век и глазного яблока раздражена, гиперемирована, нижняя переходная складка инфильтрирована, крупные фолликулы, точечные или разлитые кровоизлияния. Фолликулы могут не просматриваться при выраженном хемозе. Через 5-9 дней от начала заболевания наступает подострая стадия, сопровождающаяся появлением характерных точечных инфильтратов под эпителием роговицы (в 80% случаев). При образовании большого числа инфильтратов в центральной зоне роговицы происходит снижение остроты зрения.

Региональная аденопатия (увеличение и болезненность околоушных лимфатических узлов) возникает на 1-2-й день заболевания почти у всех пациентов. Поражение респираторного тракта отмечают у 5-25% пациентов. Длительность эпидемического кератоконъюнктивита составляет до 3-4 недель [2, 3].

Хламидийный конъюнктивит (паратрахома) - инфекционное поражение слизистой глаз, сопровождающееся острым или подострым воспалением конъюнктивы. Возбудитель хламидийных конъюнктивитов - *Chlamydia trachomatis* (серотипы D-K). Хламидии (*Chlamydia trachomatis*) - самостоятельный вид микроорганизмов; они являются внутриклеточными бактериями с уникальным циклом развития, проявляющими свойства вирусов и бактерий. Разные серотипы хламидий вызывают три различных по клинике заболевания: трахому (серотипы A-C), хламидийный конъюнктивит взрослых (серотипы D-K) и венерический лимфогранулематоз (серотипы L1-L3). Конъюнктивиты возникают главным образом на фоне урогенитального хламидийного инфекционного заболевания (уретрита, цервицита, эрозии шейки матки) пациента или его полового партнёра. Инкубационный период составляет 5-14 дней. Заражение обычно происходит в возрасте 20-30 лет. Женщины болеют в 2-3 раза чаще. Конъюнктивиты связаны главным образом с урогенитальными хламидийными инфекционными заболеваниями, которые могут протекать бессимптомно [2;3].

Хламидийные конъюнктивиты у детей тесно связаны с таковыми в популяции взрослых, у которых хламидиоз является самой распространенной болезнью, передаваемой половым путем. У беременных она колеблется от 2% до 20% в зависимости от контингента обследованных, что определяет высокий риск инфицирования новорожденных – до 15% и примерно у каждого третьего из них развивается конъюнктивит [2, 3, 5, 7].

Поражение глаз протекает в различных клинических формах, в том числе **паратрахома новорожденных (бленнорея с включениями)**. Заражение происходит через плаценту или при прохождении через родовые пути матери, больной урогенитальной хламидийной инфекцией. В большинстве случаев наблюдается вертикальная передача возбудителя, который попадает на слизистые оболочки, в том числе и конъюнктиву. Анамнез жизни — регистрация особенностей беременности и родов у матери.

Заболевание развивается в течение 5-14 дней после рождения и протекает как острый папиллярный или подострый инфильтративный конъюнктивит с появлением обильного жидкого гнойного отделяемого, которое из-за примеси крови может иметь бурый оттенок. Резко выражен отек век, конъюнктива гиперемирована, хемоз с гиперплазией сосочков, могут образовываться псевдомембраны. Воспалительные явления стихают через 1-2 недели. Если активное воспаление продолжается более 4-х недель, появляются фолликулы, преимущественно на нижних веках. Примерно у 70% новорожденных заболевание развивается на одном глазу. Главное клиническое отличие от гонококкового – более позднее начало, преимущественное поражение одного глаза, может сопровождаться назофарингитом, отитом среднего уха, хламидийной пневмонией. При отсутствии лечения конъюнктивит разрешается в течение недель и месяцев, но может приводить к рубцеванию конъюнктивы и роговицы [2, 3, 7].

Аллергический и аутоиммунный конъюнктивит - это воспалительная реакция конъюнктивы на воздействие аллергенов, характеризующаяся гиперемией и отеком слизистой век, отеком, зудом и гиперемией кожи век, образованием фолликулов или сосочков на конъюнктиве, иногда сопровождается поражением роговицы с нарушением зрения. Повышенная чувствительность наиболее часто проявляется в воспалительной реакции конъюнктивы (аллергический конъюнктивит).

Глаза могут быть мишенью для развития аллергической реакции при многих системных иммунологических расстройствах. Аллергическая реакция играет важную роль в клинической картине инфекционных заболеваний глаз. Аллергический конъюнктивит развивается как следствие IgE-опосредованной аллергии и чаще бывает сезонный, реже круглогодичный. Запускающим фактором аллергического конъюнктивита является контакт

соответствующего аллергена с конъюнктивой, что вызывает дегрануляцию тучных клеток, приводит к ранней фазе клинического ответа и последующей аллергической воспалительной реакции.

Хотя все офтальмоаллергозы имеют общий патофизиологический механизм, они различны по своим клиническим проявлениям. В некоторых случаях типичная картина заболевания или четкая связь с воздействиями внешнего аллергенного фактора не оставляют сомнения в диагнозе. В большинстве же случаев диагностика аллергических заболеваний глаз сопряжена с большими трудностями и требует применения специфических аллергологических методов исследования.

Наиболее часто выявляют следующие клинические формы аллергических конъюнктивитов, характеризующиеся своими особенностями в выборе лечения:

- поллинозные конъюнктивиты
- весенний кератоконъюнктивит
- крупнопиллярный конъюнктивит
- лекарственный конъюнктивит
- хронический круглогодичный аллергический конъюнктивит [2, 3, 10, 11, 12].

Поллинозный конъюнктивит - сезонный аллергический конъюнктивит, сменная лихорадка, пыльцевая аллергия. Это сезонные аллергические заболевания глаз, вызываемые пылью в период цветения трав, злаковых, деревьев. Время обострения связано с календарем опыления растений в каждом климатическом регионе. В средней полосе России выявлено три периода заболеваний поллинозами: весенний, летний, летне-осенний. Сезонность поллинозных конъюнктивитов к различной пыли в основном совпадает с периодами: первый - к пыли деревьев, второй - к пыли луговых трав, третий - к пыли сорных трав. Предупреждение поллинозного конъюнктивита путем устранения аллергена - пыли - практически невозможно, поэтому основное место в профилактике атаки занимает лекарственная терапия.

При часто возникающих рецидивах проводят специфическую иммунотерапию в период ремиссии конъюнктивита, ее эффективность составляет до 96,6%.

Пыльца, вызывающая поллиноз, принадлежит растениям, широко представленным в данной местности. Существенным свойством пыли, вызывающей поллиноз, является ее антигенная активность, т.е. способность индуцировать синтез антител, но в разной степени.

В основе патогенеза поллинозного конъюнктивита лежит аллергическая реакция I типа. Первая фаза патогенеза - проникновение пыли в конъюнктиву. Фактор проницаемости обеспечивает проникновение пылевых зерен через эпителий конъюнктивы, где они и

реализуют свое аллергенное действие. Проникновение пыльцевых аллергенов к тканям-мишеням индуцирует вторую фазу патогенеза поллиноза - иммунологическую.

Соединение аллергена с IgE вызывает секрецию медиаторов: гистамина, серотонина, лейкотриенов и др. Медиаторы, возбуждая рецепторы органов-мишеней, индуцируют патофизиологическую фазу атопической реакции, проявляющуюся отеком и зудом век, гиперемией конъюнктивы, светобоязнью, слезотечением, слизистым отделяемым.

Клинически заболевание начинается остро: нестерпимый зуд век, жжение под веками, светобоязнь, слезотечение, выраженный отек и гиперемия конъюнктивы, могут возникать краевые инфильтраты в роговице, чаще в области глазной щели. Очаговые поверхностные инфильтраты, расположенные вдоль лимба, могут сливаться и изъязвляться, образуя эрозии или поверхностные язвы роговицы. Более часто поллинозный конъюнктивит протекает хронически, с умеренным жжением под веками, незначительным отделяемым, периодически возникающим зудом век, легкой гиперемией конъюнктивы, мелкими фолликулами [2, 3, 13, 14].

Весенний кератоконъюнктивит - весенний катар, весенний конъюнктивит.

Весенний катар - воспалительное сезонное заболевание, всегда двустороннее. Преимущественно поражаются дети, чаще мальчики из семей с аллергической наследственностью. Весенний катар встречается в различных районах мира, наиболее часто в странах с жарким климатом. Болезнь, как правило, проявляется клинически с 4–5 лет, продолжается несколько лет, обостряясь в весенне-летний период. Анамнез жизни — регистрация особенностей аллергостатуса у родителей и ближайших родственников.

Протекает в виде трех клинических форм:

- Весенний конъюнктивит - тарзальный конъюнктивит, гипертрофия прелимбальной конъюнктивы;
- Весенний лимбит.
- Весенний кератоконъюнктивит - микропаннус, эрозия роговицы, точечный эпителиальный кератит, щитовидная язва роговицы, гиперкератоз роговицы

Обострение начинается с небольшого зуда, который возрастает и становится нестерпимым. Ребенок постоянно трет глаза руками, к вечеру зуд усиливается.

Для тарзальной формы весеннего катара характерно образование в пределах конъюнктивы хряща верхнего века плоских сосочков бледно-розового цвета. Иногда они достигают крупных размеров. На поверхности конъюнктивы обнаруживается типичное нитеобразное вязкое отделяемое. Толстые белые нити слизистого отделяемого могут образовывать спиралевидные скопления под верхним веком, что причиняет особое

беспокойство пациентам, усиливая зуд. Удаляются нити ватным тампоном, не всегда легко из-за их клейкости, но при этом не нарушается целостность эпителия слизистой оболочки.

Весенний лимбит, или бульбарная форма весеннего катара, характеризуется изменением прелимбальной конъюнктивы глазного яблока. Часто встречается смешанная клиническая форма, сочетающая тарзальные и лимбальные поражения.

Поражения роговицы при весеннем катаре обнаруживаются почти у всех больных [2, 3, 10].

Крупнопиллярный конъюнктивит - это воспалительная реакция конъюнктивы с образованием крупных плоских сосочков на слизистой верхнего века, возникающая на фоне длительного контакта с инородным телом.

Крупнопиллярный конъюнктивит был впервые описан в связи с ношением мягких контактных линз. Факторами риска развития крупнопиллярного конъюнктивита могут быть также жесткие контактные линзы, глазные протезы, швы после экстракции катаракты, швы после кератопластики, стягивающие склеральные пленки, кальциевые отложения в роговице, другие инородные тела, с которыми верхнее веко контактирует длительное время.

При наличии факторов риска развития крупнопиллярного конъюнктивита необходимы контроль состояния конъюнктивы верхнего века и устранение этих факторов при первых признаках конъюнктивита.

Возникновение крупнопиллярного конъюнктивита связывают с длительным раздражением конъюнктивы верхнего века при наличии факторов риска развития крупнопиллярного конъюнктивита.

Пациенты предъявляют жалобы на чувство инородного тела под веком, на потерю толерантности к линзам, зуд и слизистое отделяемое. В тяжелых случаях может появиться птоз. Конъюнктивит гиперемирован, отечен, на конъюнктиве верхних век формируются мелкие, но более типичны крупные (гигантские — диаметром 1 мм и более), сосочки. Клиническая картина крупнопиллярного конъюнктивита очень похожа на тарзальную форму весеннего конъюнктивита, вместе с тем есть ряд существенных отличий: возраст любой, зуд незначительный, лимб не поражен, другие аллергические реакции не типичны [2, 3, 15].

Лекарственный конъюнктивит - контактный конъюнктивит, лекарственная аллергия глаз - это воспаление конъюнктивы, возникающее как аллергическая или псевдоаллергическая реакция на воздействие лекарственных средств при местном, реже при системном применении.

Лекарственный конъюнктивит считается одним из наиболее частых проявлений аллергических болезней глаз.

Определяющие факторы:

- рост потребления лекарственных средств, квалифицируемый как фармакомания;
- широкое распространение самолечения;
- недостаточность или запаздывание информации о возможных лекарственных осложнениях;
- политерапия без учета взаимодействия лекарственных средств

Лекарственная аллергия глаз чаще возникает при местной (90,1%), реже при системной (9,9%) терапии.

В клиническом течении лекарственного конъюнктивита выделяют преобладание того или иного признака: отек, гиперемия, сосочковая гипертрофия, фолликулярный конъюнктивит.

В основе лекарственного аллергического конъюнктивита, как и всех истинных аллергических реакций, лежит реакция аллергена (антигена) с антителом. Практически любое лекарственное средство может вызвать аллергический конъюнктивит.

Лекарственный конъюнктивит чаще возникает в результате повторного применения медикаментов.

Аллергическая или токсико-аллергическая реакция со стороны глаз возникает чаще на лекарственные средства, но может быть и на консервант глазных капель или лекарственную основу. Аллергический конъюнктивит может возникать остро, подостро или приобретает хроническое течение.

Острая реакция возникает в течение 1 ч после введения препарата (острый лекарственный конъюнктивит, анафилактический шок, острая крапивница, отек Квинке, системный капилляротоксикоз и др.). Подострая реакция развивается в течение суток. Затяжная реакция проявляется в течение нескольких дней и недель, обычно при длительном местном применении лекарственных средств. Глазные реакции последнего типа встречаются наиболее часто (90%) и имеют хронический характер.

Характерными признаками острого аллергического конъюнктивита являются гиперемия, отек век и конъюнктивы, слезотечение, иногда кровоизлияния. Хроническому воспалению свойственны зуд век, гиперемия слизистой оболочки, умеренное отделяемое, образование фолликулов [2, 3, 15].

Хронический круглогодичный аллергический конъюнктивит — это хроническое воспаление конъюнктивы с минимальными клиническими проявлениями, но упорными жалобами на умеренное жжение глаз, незначительное отделяемое, периодически возникающий зуд век.

Основными причинными факторами, вызывающими хронический круглогодичный аллергический конъюнктивит, являются:

- домашняя пыль;
- лекарственные препараты (лекарственное средство или консервант);
- пыльца растений;
- промышленные загрязнения;
- косметические и парфюмерные изделия;
- средства бытовой химии;
- перхоть и шерсть животных, перо, пух;
- пищевые продукты;
- контактные линзы (и растворы для их обработки);
- факторы холодовой аллергии.

В развитии хронического аллергического конъюнктивита основное значение имеет аллергическая реакция замедленного типа (тип IV). Особенность клинических проявлений хронического аллергического конъюнктивита, заключается в том, что в большинстве случаев стойкие жалобы на неприятные ощущения сочетаются с незначительными симптомами, что ставит в затруднение врачей при постановке диагноза.

Клиническая картина хронического круглогодичного аллергического конъюнктивита отличаются менее выраженными клиническими проявлениями – незначительным отеком, гиперемией конъюнктивы, слабой фолликулярной реакцией, наличием серозного или слизистого отделяемого [2, 3, 10, 15].

Конъюнктивит при синдроме «сухого глаза». Синдром «сухого глаза» представляет собой мультифакториальное заболевание глазной поверхности, характеризующееся потерей гомеостаза слезной пленки и сопровождающееся офтальмологическими симптомами, в развитии которых этиологическую роль играют нестабильность, гиперосмолярность слезной пленки, воспаление и повреждение глазной поверхности, а также нейросенсорные изменения. Начало заболевания медленное, постепенное, поражаются оба глаза. Пациенты предъявляют жалобы на периодическое покраснение глаз, жжение, ощущение песка, инородного тела, дискомфорт, быструю утомляемость, колебание остроты зрения. Отмечается несоответствие жалоб пациента и тяжести клинической картины.

Клинически определяется легкий отек и гиперемия век, возможно покраснение глаза, отек бульбарной конъюнктивы с формированием горизонтальных конъюнктивальных складок, легкая фолликулярная реакция в нижнем своде, слизистое или слизисто-нитчатое отделяемое в нижнем конъюнктивальном своде [2, 3].

2. Диагностика заболевания или состояния (группы заболеваний или состояний), медицинские показания и противопоказания к применению методов диагностики

Критерии установления диагноза конъюнктивит: на основании анамнестических данных, физикального обследования, данных биомикроскопии, результатов лабораторных исследований, постановки диагностических проб и тестов.

Диагностические исследования детям/взрослым с конъюнктивитом проводятся в следующем порядке:

1. Сбор анамнестических данных для определения срока возникновения и длительности заболевания, уточнения эпидемиологических данных, определения первичного или повторного заболевания [2, 3].
2. Физикальный осмотр производится для определения изменений состояния кожи лица, век, наличия отеков, асимметрий, лимфаденопатии [2, 3].
3. Визометрия производится для определения остроты зрения до и после лечения [2].
4. При биомикроскопии производится оценка клинического состояния век, конъюнктивы, роговицы, передней камеры, радужки, зрачка [2, 3].
5. Лабораторные исследования производятся с целью определения инфицирования бактериальной, хламидийной, вирусной инфекцией, а также наличия изменений, характерных для аллергических реакций [2, 3, 11].
6. Диагностические пробы и тесты производятся для определения показателей изменения слезопродукции [3].

2.1 Жалобы и анамнез

Жалобы и анамнез описаны в разделе «клиническая картина».

Жалобы – при конъюнктивите пациенты предъявляют жалобы на отек и покраснение век, отек и покраснение глаз, отделяемое из глаз, слезотечение, зуд, жжение, дискомфорт, колебание остроты зрения и др. Жалобы могут появиться остро или постепенно, поражение может развиваться на одном или на обоих глазах. Глазные

проявления могут сопровождаться ознобом, катаральными явлениями, аденопатией, евстахиитом, ринитом, дерматитом и др.

Анамнез заболевания – началось остро или постепенно, что предшествовало началу заболевания, сезонность, применение глазных лекарственных препаратов, косметических средств, ношение контактных линз. Впервые возникло заболевание или это рецидив. Если рецидив - какое лечение получал ранее.

Анамнез жизни – семейный анамнез по аллергии и атопии. Особенности беременности и родов у матери (для конъюнктивита новорожденных). Эпидемиологические данные. Ранее перенесенные заболевания, хронические заболевания.

2.2 Физикальное обследование

- **Рекомендуется** проводить всем пациентам физикальное обследование в качестве дополнительного метода исследования при сопутствующих аллергических и атопических поражениях кожи; для определения аденопатии при аденовирусном и хламидийном конъюнктивитах, для уточнения возможной природы конъюнктивита [2, 3]. (УДД 5, УУР С)

2.3 Лабораторные диагностические исследования

- **Рекомендуется** проводить всем пациентам для уточнения этиологии конъюнктивита [3;11] (УДД 5, УУР С):
 1. бактериоскопическое исследование;
 2. цитологическое исследование соскоба с конъюнктивы;
 3. микроскопическое исследование отделяемого конъюнктивы на аэробные и факультативно-анаэробные микроорганизмы;
 4. микробиологическое (культуральное) исследование отделяемого конъюнктивы на аэробные и факультативно-анаэробные условно-патогенные.

2.4 Инструментальные диагностические исследования

- **Рекомендована** биомикроскопия всем пациентам для уточнения возможной этиологии и оценки степени тяжести конъюнктивита. [2, 3, 12] (УДД 5, УУР С).

Комментарии: При биомикроскопии производится оценка:

- состояния век - смыкание, полнота прилегания краев век, состояние ресниц, протоков мейбомиевых желез, отек и гиперемия кожи век, наличие корочек, чешуек, муфт в корнях ресниц.

- состояния конъюнктивы — отек и гиперемия бульбарной конъюнктивы и конъюнктивы век, хемоз, фолликулярная реакция, сосочковая гипертрофия, лимбит, наличие и характер отделяемого в нижнем конъюнктивальном своде, оценка слезного мениска.
 - состояния роговицы — определение стабильности прекорнеальной слезной пленки. Для этого осуществляется постановка **пробы Норна**. Измеряемый параметр данного исследования - стабильность прекорнеальной слезной пленки. Исследование проводится с помощью тест-полосок с флюоресцеином и секундомера. Для проведения исследования необходимы определенные условия: кобальтовый фильтр на щелевую лампу; увеличение 16х; ширина щели 2 мм; отсутствие поверхностной анестезии; нельзя проводить другие офтальмологические исследования перед измерением пробы. Постановка пробы осуществляется следующим образом: после проведения окрашивания глазной поверхности флюоресцеином, пациента просят моргнуть несколько раз и широко открыть глаза. Затем врач сканирует поверхность роговицы и регистрирует время возникновения не смачивающихся флюоресцеином зон на поверхности роговицы.
- Всем пациентам рекомендована визометрия для определения остроты зрения до и после лечения [2] (УДД 5, УУР С).

2.5 Иные диагностические исследования

- **Рекомендуется** тест Ширмера пациентам с подозрением на конъюнктивит на фоне синдрома «сухого глаза» для определения показателей слезопродукции [2, 3,11] (УДД 5, УУР С).

Комментарии: Тест Ширмера выполняется с помощью тест-полосок, погруженных в нижний конъюнктивальный свод, в течение 5 минут. По извлечению замеряется уровень смоченной полоски, без учета загнутого края. Измеряемый параметр - водный компонент слезной жидкости и рефлекторной секреции. При постановке пробы должны быть соблюдены следующие условия: комната без сквозняков и с умеренным освещением. Нельзя проводить другие контактные офтальмологические исследования перед измерением пробы.

3. Лечение, включая медикаментозную и немедикаментозную терапии, диетотерапию, обезболивание, медицинские показания и противопоказания к применению методов лечения

Основные принципы лечения конъюнктивитов: элиминация возбудителя, устранение клинических симптомов, профилактика распространения инфекционного процесса и развития его осложнений

Лечение назначают незамедлительно, эмпирически (не дожидаясь результатов бактериологического исследования посева отделяемого из глаз на питательные среды и определения чувствительности к антибактериальным средствам).

1. При выборе лекарственного средства для базисной терапии неонатальных конъюнктивитов следует учитывать: разрешение для применения у новорожденных (в соответствии с инструкцией по применению лекарственного препарата для медицинского применения); широкий спектр антимикробного бактерицидного действия препарата (антисептики, фторхинолоны); отсутствие консервантов, оригинальный препарат.
2. Избегать полипрагмазии – одновременное (нередко необоснованное) назначение множества лекарственных средств в лечебном процессе.
3. При необходимости закапывания нескольких лекарственных средств в конъюнктивальную полость препараты должны применяться по отдельности с интервалом не менее 15 минут.
4. В случае отсутствия терапевтического эффекта в течение 3 дней, следует пересмотреть лечение.
5. Туалет глаз (для удаления патологического отделяемого) следует проводить кипяченой водой [2, 3, 4, 10, 11].

3.1.1 Бактериальный конъюнктивит

- Всем пациентам при бактериальном конъюнктивите рекомендовано назначение антибактериальной терапии. При легкой и умеренно-тяжелой бактериальной инфекции рекомендовано назначение монотерапии одного из антибактериальных лекарственных препаратов [17,18] (УДД 1, УДД А).
- При легкой и умеренно-тяжелой бактериальной инфекции рекомендовано назначение монотерапии одного из следующих лекарственных препаратов в форме глазных капель:

- ципрофлоксацин** по 1–2 капли в конъюнктивальный мешок пораженного глаза (или обоих глаз) каждые 4 ч [26,27] (УДД 2 УУР С).
 - левофлоксацин** - от 3-х до 8-ми раз в сутки [28] (УДД 2 УУР С),
 - моксифлоксацин** - 3 раза в сутки [29] (УДД 2 УУР С);
 - тобрамицин** - в случае легкого течения инфекционного процесса и инфекционного процесса средней тяжести — 1–2 капли в конъюнктивальный мешок каждые 4 ч [30] (УДД 2 УУР С).
- В дополнение к антибактериальной терапии всем пациентам рекомендована антисептическая терапия - бензилдиметил-миристоиламино-пропиламмоний закапывают в конъюнктивальный мешок по 1–2 капли 4–6 раз в сутки до клинического выздоровления. пиклоксидин – 2-6 раз в сутки [15, 16, 17, 18]. (УДД 5, УУР С)
 - В дополнение к антибактериальной терапии всем пациентам рекомендовано использование фторхинолона в виде глазной мази — офлоксацин** - глазная мазь применяется 3 раза в сутки в конъюнктивальный мешок полоской до 1 см до клинического выздоровления [31]. (УДД 5, УУР С)
 - Всем пациентам при остром бактериальном конъюнктивите, вызванном синегнойной палочкой, рекомендуется следующая специфическая антибактериальная терапия: глазные капли фторхинолонов – ломефлоксацин**, ципрофлоксацин**, левофлоксацин** - от 3-х до 8-ми раз в сутки, в дозе 1-2 капли в глаз; тобрамицин** - в случае легкого течения инфекционного процесса и инфекционного процесса средней тяжести — 1–2 капли в конъюнктивальный мешок каждые 4 ч., в случае тяжелого течения инфекционного процесса — по 2 капли в конъюнктивальный мешок каждые 60 мин, с уменьшением частоты инстилляций препарата по мере уменьшения явлений воспаления [3, 11, 16, 17]. (УДД 5, УУР С)

3.1.2 Вирусный конъюнктивит

- Рекомендуется пациентам при вирусном конъюнктивите следующая терапия:
 - интерферон альфа-2b+Дифенгидрамин 6 - 8 раз в день, постепенно снижая до 3 раз в день по мере нормализации клинической картины) [3, 11, 15, 18, 19, 20]. (УДД 5, УУР С)
 - слезозаместительная терапия [15, 18] (УДД 5, УУР С).

3.1.3 Аллергический конъюнктивит

- В терапии аллергических конъюнктивитов рекомендуется всем пациентам использовать основную базисную фармакотерапию, которую обеспечивают две группы лекарственных средств – противоаллергические препараты и препараты, тормозящие дегрануляцию тучных клеток [15, 19, 25, 32-35] (УДД 1, УУР В)
- Всем пациентам при остром аллергическом конъюнктивите рекомендуется совместное назначение:
 - системной противоаллергической терапии [2, 3, 19, 37] (УДД 5 УУР С).
 - слезозаместительной терапии препаратами из группы искусственные слезы и прочие индифферентные препараты с первого дня лечения, так как аллергические заболевания глаз почти всегда сопровождаются в той или иной степени выраженности нарушением слезопродукции [2, 3, 19, 37] (УДД 5 УУР С).

Комментарии: Антиаллергические препараты (исключая глюкокортикостероиды) при острой аллергической реакции блокируют H1-рецепторы, уменьшают реакцию тканей на гистамин и обеспечивают в течение нескольких минут противоаллергическое действие: уменьшаются зуд и отёк век, слезотечение, гиперемия и отёк конъюнктивы.

Глазные капли, тормозящие дегрануляцию тучных клеток – содержат 2% раствор кромоглициевой кислоты**. Кромоглициевая кислота** препятствует высвобождению гистамина и других медиаторов из тучных клеток. Кромоглициевая кислота** имеет по сути профилактический механизм действия, терапевтический эффект развивается медленно, но поддерживается дольше, чем при применении антиаллергических препаратов (исключая глюкокортикостероиды).

Не менее важным моментом в терапии аллергических заболеваний глаз является правильный выбор дополнительных лекарственных препаратов лечения, к которым относятся глюкокортикостероиды, нестероидные противовоспалительные препараты (НПВП), искусственные слезы и прочие индифферентные препараты [37].

Глюкокортикостероиды широко применяют для лечения аллергических поражений глаза. Их используют местно (в виде глазных капель, субконъюнктивальных и парабулбарных инъекциях), а также системно (внутрь и парентерально). В основном ГК применяют в терапии аллергических заболеваний, протекающих в форме гиперчувствительности замедленного типа, при неотложных состояниях (анафилактический шок, астматический статус), реакциях отторжения роговичного

трансплантата и аутоиммунных заболеваниях. Доза ГК, схема и метод введения зависят от тяжести и вида заболевания.

Поэтому рекомендуется с первого дня лечения добавлять слезозаместительную терапию.

- При легком и умеренно-тяжелом аллергическом конъюнктивите назначается монотерапия одним из следующих лекарственных препаратов в форме глазных капель:
 - дифенгидрамин+нафазолин — инстилляциии в конъюнктивальный мешок 1–3 раза в сутки по 1–2 кап. [32, 33] (УДД 3, УУР С);
 - кромоглициевая кислота** - 2 раза в сутки [25] (УДД 1, УУР В);
 - олопатадин 0,1%, 0,2%; левокабастин - 2 раза в сутки [15, 19, 34-36] (УДД 2, УУР В).
- При тяжелом аллергическом конъюнктивите рекомендовано назначение комбинированной терапии с использованием глюкокортикостероидов (ГКС) от 2 до 4 раз в сутки в зависимости от тяжести клинической картины и одного из следующих лекарственных препаратов в форме глазных капель:
 - кромоглициевая кислота** - 2 раза в сутки;
 - олопатадин 0,1% или 0,2%;
 - левокабастин - 2 раза в сутки [15, 19, 38, 39] (УДД 5 УУР С).

3.1.4 Синдром «сухого» глаза

- Рекомендуется терапия на фоне синдрома «сухого глаза» при любой форме конъюнктивита одним из препаратов из группы искусственные слезы и прочие индифферентные препараты [2, 3, 19, 40, 42] (УДД А УУР 1).
 - При синдроме «сухого глаза» и аллергическом конъюнктивите рекомендовано так же применение противоаллергических препаратов - олопатадин 0,1%; 0,2% - 1-2 раза в сутки [15,19,34-36,43,44] (УДД 2, УУР В).

Комментарии: Искусственные слезы и прочие индифферентные препараты должны восстанавливать гомеостаз собственной слезной пленки пациента, соответствовать следующим характеристикам: обеспечение увлажнения, вязкоэластичность, мукоадгезивность, содержать оптимальный баланс электролитов, определенные показатели pH, быть гипоосмолярной, иметь антиоксидантные свойства, отсутствие консерванта. «Идеальный

слезозаменитель» должен соответствовать по своим физико-химическим свойствам нормальной слезной пленке человека, не нарушать естественных метаболических процессов клеток эпителия роговицы, не быть токсичным даже при длительном применении, иметь показатель преломления сходный с естественной слезной пленкой, быть удобным в применении.

4. Медицинская реабилитация и санаторно-курортное лечение, медицинские показания и противопоказания к применению методов медицинской реабилитации, в том числе основанных на использовании природных лечебных факторов

После выздоровления реабилитация не требуется.

5. Профилактика и диспансерное наблюдение, медицинские показания и противопоказания к применению методов профилактики

- Рекомендуется соблюдение санитарно-гигиенического режима в целях профилактики конъюнктивита [2, 3] (УДД 5, УУР С)
- Рекомендуется в качестве первичной профилактики (во время первичного туалета ребенка в родильном зале) инфекционных заболеваний глаз у новорожденных, применение одного из перечисленных лекарственных средств:
 - эритромицин, мазь глазная - закладывают за нижнее веко 2–3 раз в день [22] (УДД 1, УУР В)
 - тетрациклин ** мазь глазная 1% - закладывают за нижнее веко 3–5 раз в день [8,9,22] (УДД 5, УУР С).

Комментарии: первичная профилактика (во время первичного туалета ребенка в родильном зале) инфекционных заболеваний глаз у новорожденных, в первую очередь гонобленнореи, осуществляется в соответствии с приказом МЗ РФ от 05.05.2000 г. №149 и Постановление Главного государственного санитарного врача Российской Федерации № 27 от 04.03.2016 (зарегистрировано в Минюсте России 15.03.2016 № 41424).

6. Организация оказания медицинской помощи

При конъюнктивите оказывается плановая медицинская помощь.

Первичная доврачебная медико-санитарная помощь пациентам с конъюнктивитом осуществляется медицинскими работниками со средним медицинским образованием, первичная врачебная медико-санитарная помощь пациентам с конъюнктивитом

осуществляется врачами-терапевтами участковыми, врачами-педиатрами, врачами-неонатологами, врачами общей практики (семейными врачами). При подозрении или выявлении конъюнктивита у пациента медицинские работники со средним медицинским образованием, врачи-терапевты участковые, врачи-педиатры участковые, врачи общей практики (семейные врачи) направляют детей на консультацию к врачу-офтальмологу.

Первичная специализированная медико-санитарная помощь детям осуществляется врачом-офтальмологом. Врач-офтальмолог офтальмологического кабинета осуществляет: оказание консультативной, лечебно-диагностической помощи; назначение лечения; мониторинг динамики лечения, направляет в специализированные офтальмологические медицинские учреждения для оказания медицинской помощи в стационарных условиях.

Показания к госпитализации: отсутствуют

7. Дополнительная информация (в том числе факторы, влияющие на исход заболевания или состояния)

Несоблюдение врачебных назначений, отказ от лечения, влекут за собой риск развития осложнений, таких, как язва роговицы, что в последствии влечет за собой снижение остроты зрения, вплоть до слепоты. Несоблюдение санитарно-эпидемиологического режима при вирусных и хламидийных конъюнктивитах приводят к увеличению числа инфицированных и распространению заболевания. Самолечение и неконтролируемое использование местных глазных лекарственных средств приводит к развитию других офтальмопатологий – токсико-аллергических реакций, стероидной глаукомы, стероидной катаракте и др [2,3].

Критерии оценки качества медицинской помощи

Критерии оценки качества медицинской помощи при конъюнктивите представлены в таблице 1.

Таблица 1. Критерии оценки качества медицинской помощи при конъюнктивите.

№	Критерии качества	Уровень убедительности рекомендаций	Уровень достоверности доказательств
1.	Выполнена биомикроскопия глаза	5	C
2.	Выполнено лечение противомикробными препаратами и/или препаратами интерферона и/или нестероидными противовоспалительными препаратами и/или кортикостероидами и/или противоаллергическими препаратами другими и/или искусственные слезы и прочие индифферентные препараты	5	C
3.	Отсутствуют полностью симптомы болезни		

№	Критерии качества	Уровень убедительности рекомендаций	Уровень достоверности доказательств
		5	С

Список литературы

1. Leibowitz H.M. The red eye //N.Engl.Med. – 2000. – v.343(5). – P.345 – 351.
2. David BenEzra Blepharitis and Conjunctivitis. Guidelines for diagnosis and treatment //Editonal glosa – 2006 – 248 p.
3. Нероев В.В., Вахова Е.С. Заболевания конъюнктивы // в кн.: Офтальмология. Национальное руководство/ Под редакцией Аветисова С.Э., Егорова Е.А., Мошетовой Л.К., Нероева В.В., Тахчиди Х.П., М.: ГЭОТАР-Медиа, 2018. – С.418.
4. Хойт К.С., Тейлор Д. Детская офтальмология: в 2 томах // Пер. с англ. под общ. ред. Е.И. Сидоренко. М.: Изд. Панфилова, 2015. Т.1. Раздел 3. Глава 12. Неонатальный конъюнктивит: С. 104-108.
5. Шабалов Н.П. Неонатология: в 2 томах. – М.: ГЭОТАР-Медиа, 2016. – Т. 2. – 736 с.
6. Нероев В.В. Основные пути развития офтальмологической службы Российской Федерации //IX съезд офтальмологов России. – М. – 2010. С.52-55.
7. Сайдашева Э.И., Малиновская Н.А., Панчишена В.М. Инфекционно-воспалительные заболевания глаза и его придаточного аппарата в неонатальном возрасте // Учебное пособие для врачей – СПб: Изд. СЗГМУ им. И.И. Мечникова, 2018. – 40 с.
8. Арестова Н.Н., Катаргина Л.А., Яни Е.В. Конъюнктивиты и дакриоциститы у детей: клиническая характеристика, современные возможности лечения // Рос. педиатр. офтальмол. – 2016. – Т. 11. – №4. – С. 200-206.
9. Катаргина Л.А., Арестова Н.Н. Конъюнктивиты и дакриоциститы // в кн.: Неонатология. Национальное руководство / Под ред. акад. РАМН Н.Н. Володина, М.: ГЭОТАР-Медиа, 2013. – С. 750-761.
10. Biellory L. Allergic diseases of the eye //Med. Clin N. Am. – 2006. – Vol.59. – P.129 – 148.
11. Майчук Ю.Ф. Острый конъюнктивит //Cjnsilium provisorum. – 2004. - №2. – С. 22 – 24.
12. Cornea and external eye disease //Ed. T.Reinhard, F Larkin. – Springer, 2006. – 229p.
13. Messmer E.M. Oculare allergien//Ophthalmologe. – 2005. - №5. – P.527 – 543/
14. Ocular inflammatory disease //Ed. J.J. Kanski, C.E. Pavesio, S.J. Tuft. – Elsevier Mosby, 2006. – P, 38 – 42
15. Майчук Ю.Ф. Офтальмоферон в офтальмологической практике //Окулист. – 2006. - №3. – С.4 – 6.

16. Майчук Ю.Ф. Алгоритмы терапии бактериальных конъюнктивитов и кератитов // Справочник поликлинического врача. – 2005. - №4. – С.73 – 76.
17. Sheikh A. et al. Antibiotics versus placebo for acute bacterial conjunctivitis //Cochrane Database of Systematic Reviews. – 2012. – №. 9.
18. Sheikh A., Hurwitz B. Topical antibiotics for acute bacterial conjunctivitis: Cochrane systematic review and meta-analysis update //Br J Gen Pract. – 2005. – Т. 55. – №. 521. – С. 962-964.
19. Adams, C. P., Cohen, E. J., Albrecht, J., & Laibson, P. R. (1984). Interferon Treatment of Adenoviral Conjunctivitis. *American Journal of Ophthalmology*, 98(4), 429–432. doi:10.1016/0002-9394(84)90125-9
20. Астахов Ю. С. и др. Исследование переносимости и клинической эффективности препарата «Окомистин» в комбинации с препаратом «Офтальмоферон» в сравнении с монотерапией препаратом «Офтальмоферон» при лечении аденовирусных заболеваний глаз //Офтальмологические ведомости. – 2013. – Т. 6. – №. 4.
21. Huang, T., Wang, Y., Liu, Z., Wang, T., & Chen, J. (2007). Investigation of Tear Film Change After Recovery From Acute Conjunctivitis. *Cornea*, 26(7), 778–781. doi:10.1097/ico.0b013e31806457f8
22. Darling, E. K., & McDonald, H. (2010). A Meta-analysis of the Efficacy of Ocular Prophylactic Agents Used for the Prevention of Gonococcal and Chlamydial Ophthalmia Neonatorum. *Journal of Midwifery & Women's Health*, 55(4), 319–327. doi:10.1016/j.jmwh.2009.09.003
23. Lohr JA, Austin RD, Grossman M, Hayden GF, Knowlton GM, Dudley SM. Comparison of three topical antimicrobials for acute bacterial conjunctivitis. //Pediatr Infect Dis J. – 1988. – v.7(9). – P 626-629.
24. Kaufman HE. Adenovirus advances: new diagnostic and therapeutic options.// Curr. Opin.Ophthalmol. 2011. - 22(4). - P290-293.
25. Owen CG, Shah A, Henshaw K, et al. Topical treatments for seasonal allergic conjunctivitis: systematic review and meta-analysis of efficacy and effectiveness. //Br J Gen Pract. – 2004. – v.54(503). – P.451-456.
26. Adenis J. P. et al. Ciprofloxacin ophthalmic solution versus rifamycin ophthalmic solution for the treatment of conjunctivitis and blepharitis //European journal of ophthalmology. – 1995. – Т. 5. – №. 2. –С. 82-87.
27. Lichtenstein S. J. et al. Efficacy and safety of 0.5% levofloxacin ophthalmic solution for the treatment of bacterial conjunctivitis in pediatric patients //Journal of American

- Association for Pediatric Ophthalmology and Strabismus. – 2003. – Т. 7. – №. 5. – С. 317-324.
28. Hwang D. G. et al. A phase III, placebo controlled clinical trial of 0.5% levofloxacin ophthalmic solution for the treatment of bacterial conjunctivitis //British journal of ophthalmology. – 2003. – Т. 87. – №. 8. – С. 1004-1009.
29. McDonald M. B. et al. Efficacy and safety of besifloxacin ophthalmic suspension 0.6% compared with moxifloxacin ophthalmic solution 0.5% for treating bacterial conjunctivitis //Ophthalmology. – 2009. – Т. 116. – №. 9. – С. 1615-1623. e1.
30. Protzko E. et al. Phase 3 safety comparisons for 1.0% azithromycin in polymeric mucoadhesive eye drops versus 0.3% tobramycin eye drops for bacterial conjunctivitis //Investigative ophthalmology & visual science. – 2007. – Т. 48. – №. 8. – С. 3425-3429.
31. Егоров А. Е. Офлоксацин 0, 3% глазные капли и мазь в современной терапии воспалительно-инфекционных заболеваний глаз (обзор литературы) //РМЖ. Клиническая офтальмология. – 2012. – Т. 13. – №. 3.
32. Нафикова В.Г., Мальханов В.Б., Гумерова Е.И. Сравнительное изучение терапевтической эффективности Полинадима и Опатанола при монотерапии аллергических конъюнктивитов.
33. Позднякова В. В., Вахова Е. С. Современная комплексная фармакотерапия аллергических заболеваний глаз //Эффективная фармакотерапия. – 2013. – №. 23. – С. 41-44. // [Электронный ресурс] URL: <https://eyepress.ru/article.aspx?11477> (Дата последнего обращения: 09.11.2020)
34. Kawakita T. et al. Cromoglicic Acid Ophthalmic Solution 2% Versus Levocabastine Ophthalmic Suspension 0.025% in the Treatment of Allergic Conjunctivitis //Investigative Ophthalmology & Visual Science. – 2002. – Т. 43. – №. 13. – С. 3168-3168.
35. Aguilar A. J. Comparative study of clinical efficacy and tolerance in seasonal allergic conjunctivitis management with 0.1% olopatadine hydrochloride versus 0.05% ketotifen fumarate //Acta Ophthalmologica Scandinavica. – 2000. – Т. 78. – С. 52-55.
36. Netland P. A., Leahy C., Krenzer K. L. Emedastine ophthalmic solution 0.05% versus levocabastine ophthalmic suspension 0.05% in the treatment of allergic conjunctivitis using the conjunctival allergen challenge model //American journal of ophthalmology. – 2000. – Т. 130. – №. 6. – С. 717-723.
37. Azari A. A., Barney N. P. Conjunctivitis: a systematic review of diagnosis and treatment //Jama. – 2013. – Т. 310. – №. 16. – С. 1721-1730.

38. Bielory, L., Delgado, L., Katelaris, C. H., Leonardi, A., Rosario, N., & Vichyanoud, P. (2019). ICON: Diagnosis and Management of Allergic Conjunctivitis. *Annals of Allergy, Asthma & Immunology*. doi:10.1016/j.anai.2019.11.014
39. Bielory L., Lien K. W., Bigelsen S. Efficacy and tolerability of newer antihistamines in the treatment of allergic conjunctivitis // *Drugs*. – 2005. – T. 65. – №. 2. – C. 215-228.
40. The management of dry eye. (2016). *Drug and Therapeutics Bulletin*, 54(1), 9–12. doi:10.1136/dtb.2016.1.0378
41. Pan Q. et al. Autologous serum eye drops for dry eye // *Cochrane Database of Systematic Reviews*. – 2017. – №. 2.
42. Ribeiro M. V. M. R. et al. Effectiveness of using preservative-free artificial tears versus preserved lubricants for the treatment of dry eyes: a systematic review // *Arquivos brasileiros de oftalmologia*. – 2019. – T. 82. – №. 5. – C. 436-445.
43. F.S.Mah et al. Evaluation of the effects of olopatadine ophthalmic solution, 0.2% on the ocular surface of patients with allergic conjunctivitis and dry eye // *Curr Med Res Opin*. 2008, Feb; 24(2):441-7, doi: 10.1185/030079908x261078.
44. K.Lekhanont et al. Effect of topical olopatadine and epinastine in the botulinum toxin B-induced mouse model of dry eye. // *J Ocul Pharmacol Ther*. 2007 Feb; 23(1): 83-8, doi: 10.1089/jop.2006.0097.

**Приложение А1. Состав рабочей группы по разработке и пересмотру
клинических рекомендаций**

1. **Арестова Н.Н.**, д.м.н., Ассоциация врачей-офтальмологов;
2. **Бржеский В.В.**, д.м.н., Ассоциация врачей-офтальмологов;
3. **Вахова Е.С.**, к.м.н., Ассоциация врачей-офтальмологов;
4. **Ковалева Л.А.**, н.с., Ассоциация врачей-офтальмологов;
5. **Ковалевская М.А.**, д.м.н., Ассоциация врачей-офтальмологов;
6. **Кричевская Г.И.**, к.м.н., Ассоциация врачей-офтальмологов;
7. **Майчук Д.Ю.**, д.м.н., Ассоциация врачей-офтальмологов;
8. **Позднякова В.В.**, к.м.н., Ассоциация врачей-офтальмологов;
9. **Сайдашева Э.И.**, д.м.н., Ассоциация врачей-офтальмологов;
10. **Селиверстова К.Е.**, н.с., Ассоциация врачей-офтальмологов;
11. **Яни Е.В.**, к.м.н. - руководитель группы, Ассоциация врачей-офтальмологов;

Конфликт интересов отсутствует.

Приложение А2. Методология разработки клинических рекомендаций

Методы, использованные для сбора/селекции доказательств: поиск в электронных базах данных, библиотечные ресурсы. Описание методов, использованных для сбора/селекции доказательств: доказательной базой для рекомендаций являются публикации, базы данных EMBASE и MEDLINE, а также монографии и статьи в ведущих специализированных рецензируемых отечественных медицинских журналах по данной тематике. Глубина поиска составляла 15 лет. Методы, использованные для оценки качества и силы доказательств: консенсус экспертов, оценка значимости в соответствии с рейтинговой схемой.

Целевая аудитория данных клинических рекомендаций:

Врачи-офтальмологи, первичная врачебная медико-санитарная помощь больным с конъюнктивитом осуществляется врачами-терапевтами участковыми, врачами-педиатрами, врачами-неонатологами, врачами общей практики (семейными врачами).

Таблица 1. Шкала оценки уровней достоверности доказательств (УДД) для методов диагностики (диагностических вмешательств)

УДД	Расшифровка
1	Систематические обзоры исследований с контролем референсным методом или систематический обзор рандомизированных клинических исследований с применением мета-анализа.
2	Отдельные исследования с контролем референсным методом или отдельные рандомизированные клинические исследования и систематические обзоры исследований любого дизайна, за исключением рандомизированных клинических исследований, с применением мета-анализа
3	Исследования без последовательного контроля референсным методом или исследования с референсным методом, не являющимся независимым от исследуемого метода или нерандомизированные сравнительные исследования, в том числе когортные исследования
4	Несравнительные исследования, описание клинического случая
5	Имеется лишь обоснование механизма действия или мнение экспертов

Таблица 2. Шкала оценки уровней достоверности доказательств (УДД) для методов профилактики, лечения и реабилитации (профилактических, лечебных, реабилитационных вмешательств)

УДД	Расшифровка
1	Систематический обзор рандомизированных клинических исследований с применением мета-анализа
2	Отдельные рандомизированные клинические исследования и систематические обзоры исследований любого дизайна, за исключением рандомизированных клинических исследований, с применением мета-анализа
3	Нерандомизированные сравнительные исследования, в т.ч. когортные исследования
4	Несравнительные исследования, описание клинического случая или серии случаев, исследования «случай-контроль»
5	Имеется лишь обоснование механизма действия вмешательства (доклинические исследования) или мнение экспертов

Таблица 3. Шкала оценки уровней убедительности рекомендаций (УУР) для методов профилактики, диагностики, лечения и реабилитации (профилактических, диагностических, лечебных, реабилитационных вмешательств)

УУР	Расшифровка
А	Сильная рекомендация (все рассматриваемые критерии эффективности (исходы) являются важными, все исследования имеют высокое или удовлетворительное методологическое качество, их выводы по интересующим исходам являются согласованными)
В	Условная рекомендация (не все рассматриваемые критерии эффективности (исходы) являются важными, не все исследования имеют высокое или удовлетворительное методологическое качество и/или их выводы по интересующим исходам не являются согласованными)
С	Слабая рекомендация (отсутствие доказательств надлежащего качества (все рассматриваемые критерии эффективности (исходы) являются неважными, все исследования имеют низкое методологическое качество и их выводы по интересующим исходам не являются согласованными)

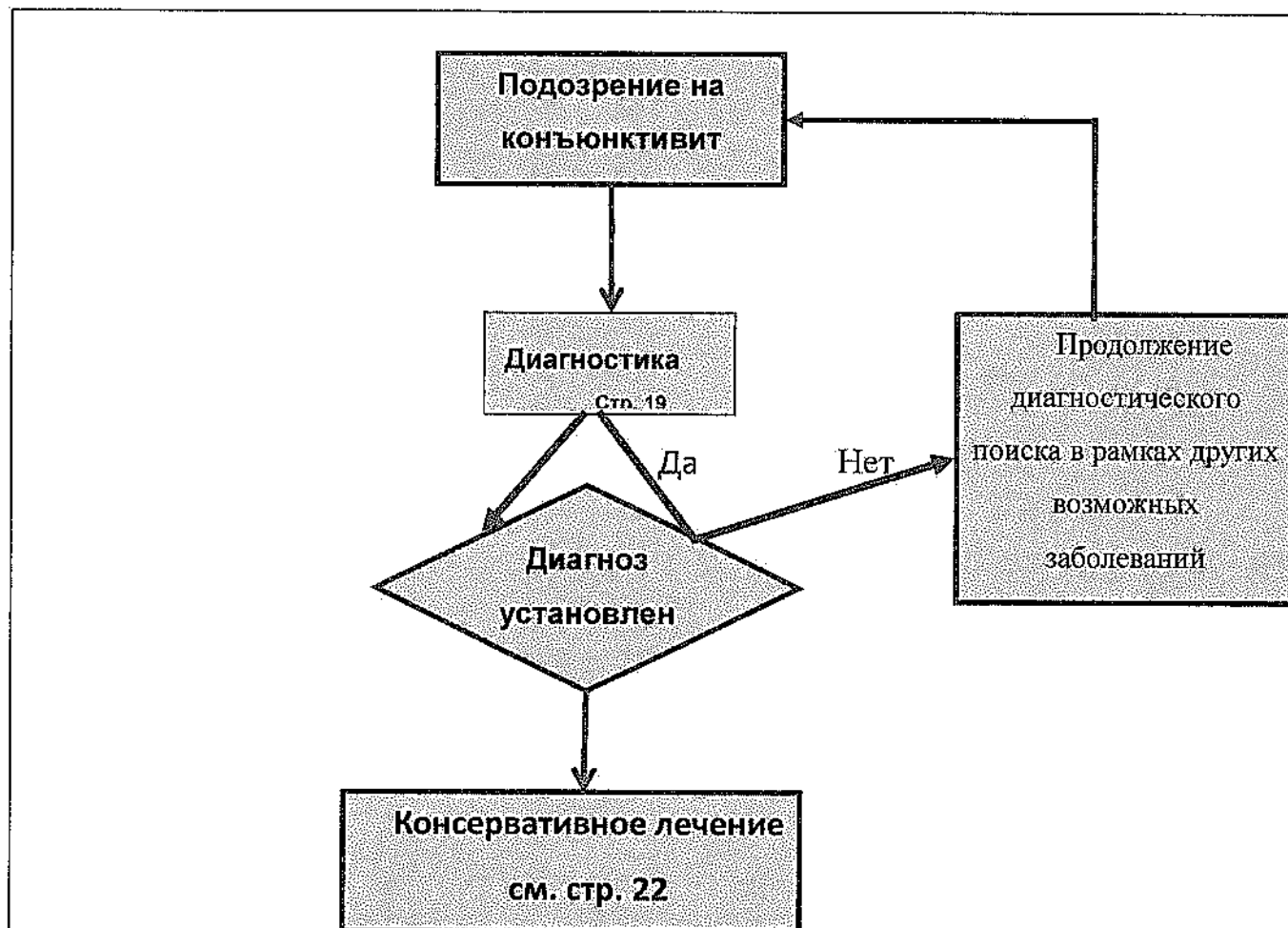
Порядок обновления клинических рекомендаций.

Механизм обновления клинических рекомендаций предусматривает их систематическую актуализацию – не реже чем один раз в три года, а также при появлении новых данных с позиции доказательной медицины по вопросам диагностики, лечения, профилактики и реабилитации конкретных заболеваний, наличии обоснованных дополнений/замечаний к ранее утверждённым КР, но не чаще 1 раза в 6 месяцев.

Приложение А3. Справочные материалы, включая соответствие показаний к применению и противопоказаний, способов применения и доз лекарственных препаратов, инструкции по применению лекарственного препарата

1. Международная классификация болезней, травм и состояний, влияющих на здоровье, 10-го пересмотра. (МКБ-10) (Всемирная организация здравоохранения) 1994.
2. Номенклатура медицинских услуг (Министерство здравоохранения и социального развития Российской Федерации) 2011.
3. Федеральный закон «Об основах охраны здоровья граждан в Российской Федерации» от 21.11.2011 № 323 ФЗ.
4. Приказ Минздрава России от 12.11.2012 № 902н "Об утверждении Порядка оказания медицинской помощи взрослому населению при заболеваниях глаза, его придаточного аппарата и орбиты".
5. Перечень жизненно необходимых и важнейших лекарственных препаратов на 2016 г. Распоряжение Правительства РФ от 26.12.2015 № 2724-р.

Приложение Б. Алгоритмы действий врача



Приложение В. Информация для пациента

- При остром конъюнктивите нельзя завязывать или заклеивать глаз, поскольку под повязкой возникают благоприятные условия для размножения патогенной микрофлоры, возрастает угроза поражения роговицы.
- При бактериальном конъюнктивите, вызванном гонококком пациенту следует разъяснить опасность заболевания и возможные источники заражения, необходимость немедленного начала интенсивного лечения, а при признаках поражения роговицы – экстренной госпитализации. Пациент и его половой партнер должны пройти обследование состояния половых органов у венеролога.
- При бактериальном конъюнктивите, вызванном синегнойной палочкой необходимо срочное интенсивное и регулярное лечение. Следует систематически посещать окулиста в связи с опасностью развития язв роговицы.
- При хламидийном конъюнктивите пациент и его половой партнер должны пройти обследование на предмет хламидийных урогенитальных инфекционных заболеваний.
- При аденовирусном конъюнктивите и эпидемическом кератоконъюнктивите пациенту необходимо разъяснить, что это высококонтагиозное заболевание, передающееся контактным или воздушно-капельным путем. Необходимо строгое соблюдение санитарно-гигиенических мер для предупреждения заражения окружающих людей: частое мытье рук, отдельное полотенце, постельное белье, посуда; необходимо ношение маски; для лечения используются только индивидуальные лекарственные средства. Риск заражения окружающих сохраняется до 12 дня от начала конъюнктивита.
- При аллергических конъюнктивитах лечение длительное, необходимо дополнительное наблюдение аллерголога; соблюдение гипоаллергенной диеты. Следует исключить/уменьшить контакты с выявленными аллергенами. Не следует заниматься самолечением, особенно длительно и бесконтрольно использовать ГКС.
- При синдроме «сухого глаза» необходимо частое и длительное закапывание препаратов искусственной слезы и прочие индифферентные препараты. Избегать длительного раздражающего воздействия на глазную поверхность (УФ-излучения, пара, дымы, кондиционированного воздуха и др.) При длительной работе за компьютером использовать искусственные слезы и прочие индифферентные препараты

**Приложение Г1-ГN. Шкалы оценки, вопросники и другие оценочные
инструменты состояния пациента, приведенные в клинических
рекомендациях**

**Шкалы оценки, вопросники и другие оценочные инструменты состояния
пациента не используются.**